



抗癌藥物相關的指甲毒性



照顧重點

藥物中斷不推薦在指甲變化處理策略，因為指甲再生緩慢，需要幾個月的時間才能改善。因此，預防策略，包括病人教育和自我護理，對於控制指甲副作用是非常重要的。

背景

在接受抗癌藥物治療期間，指甲的變化很常見。大多數變化通常都容易被忍受，只影響外觀，且在治療停止後可以逆轉。然而，某些指甲毒性（例如：甲溝炎）具有高度的發病率，會造成疼痛和功能障礙，影響病人的生活品質。¹

指甲的毒性可以影響到指甲板、指甲皺褶及指甲床。手指甲比腳指甲更容易受到影響。但是，例如，上皮生長因子受體（EGFR）誘導的甲溝炎會影響手指和腳趾的指甲。某些指甲的變化與常規的細胞毒性化療藥（例如：色素沉澱、Beau's 線和指甲剝離）有更大的關聯。相反地，其他變化（例如：甲溝炎）則與如 EGFR 和 Mitogen-activated Protein/Extracellular Signal-regulated Kinase (MEK) 抑制劑等標靶治療藥物更常見。嚴重的指甲毒性可能導致治療劑量的調整或停止治療。

指甲變化的發生和處理果效通常都會延遲，通常在開始或中斷治療後的 1-2 個月內發生，這是由於指甲形成和生長的緩慢所致。

Nail toxicities 指甲副作用

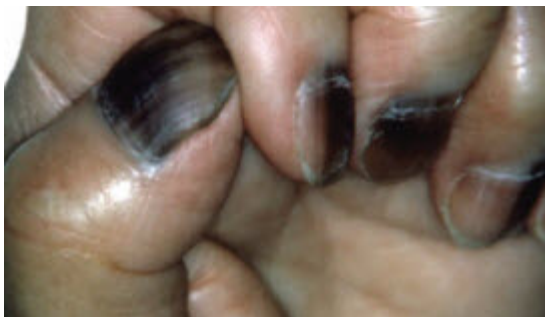Drugs associated with nail changes² 藥物引起指甲改變

色素沉著的變化, 指甲板顏色的變化

(a) *Melanonychia* 黑甲病

(b) A brown or black pigmentation of the nail plate

(b) 指甲板呈棕色或黑色色素沉著



© Lancet Oncol 2015²

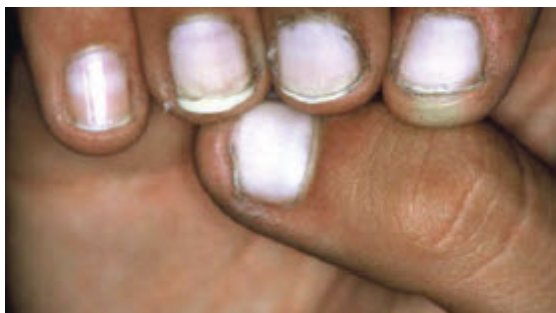Bleomycin, Busulfan
Capecitabine, Cisplatin
Cyclophosphamide
Doxorubicin
Hydroxyurea
Taxanes (因出血而變色)
Imatinib

Nail toxicities 指甲副作用

Drugs associated with nail changes² 藥物引起指甲改變

(b) Leukonychia (白指甲)

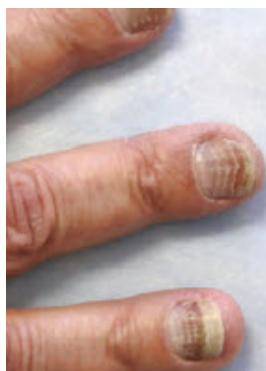
A white colouration of the nail plate (指甲板呈白色)



© Lancet Oncol 20152

Antimetabolites (e.g. doxorubicin, cyclophosphamide, and vincristine)

Beau's lines : transverse linear depressions in the dorsum of the nail plate(甲板背面的橫向線狀凹陷)



© Lancet Oncol 2015

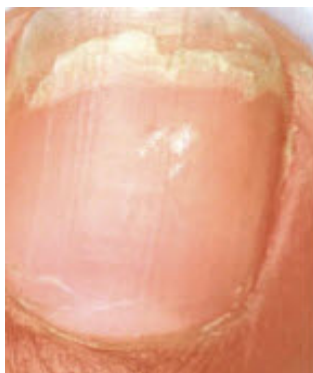Antimitotic drugs (e.g. taxanes, vinca alkaloids)

Nail toxicities 指甲副作用

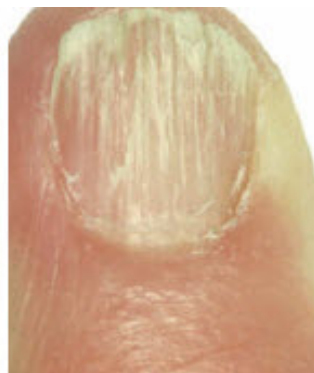Drugs associated with nail changes² 藥物引起指甲改變

Onychoschizia and onychorrhexis(甲裂) Onychoschizia: 指甲縱向起皺。 Onychorrhexis: 指甲板遠端自由邊緣部分的層狀分裂
brittle nails and nail splitting (© Lancet Oncol 2015)

(a) onychoschizia



(b) onychorrhexis



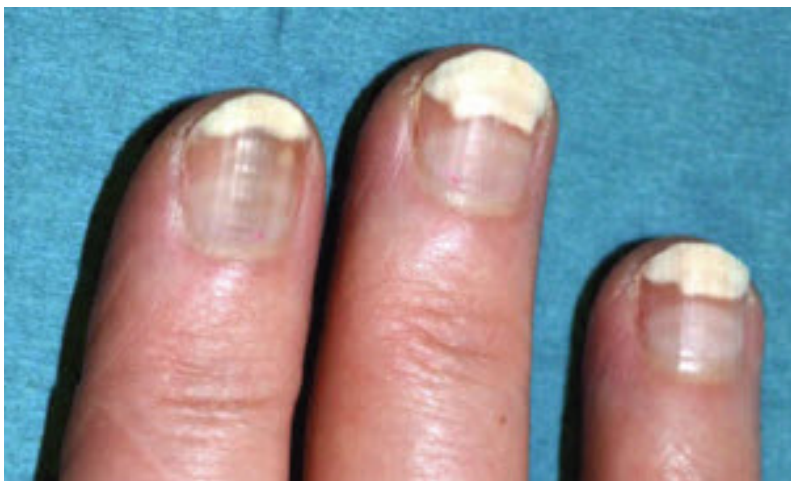Many anti-cancer drugs including both cytotoxic and targeted therapies

Nail toxicities 指甲副作用

Drugs associated with nail changes² 藥物引起指甲改變

Onycholysis (指甲剝離症)

separation of the nail plate from the nail bed (甲板與甲床分離)



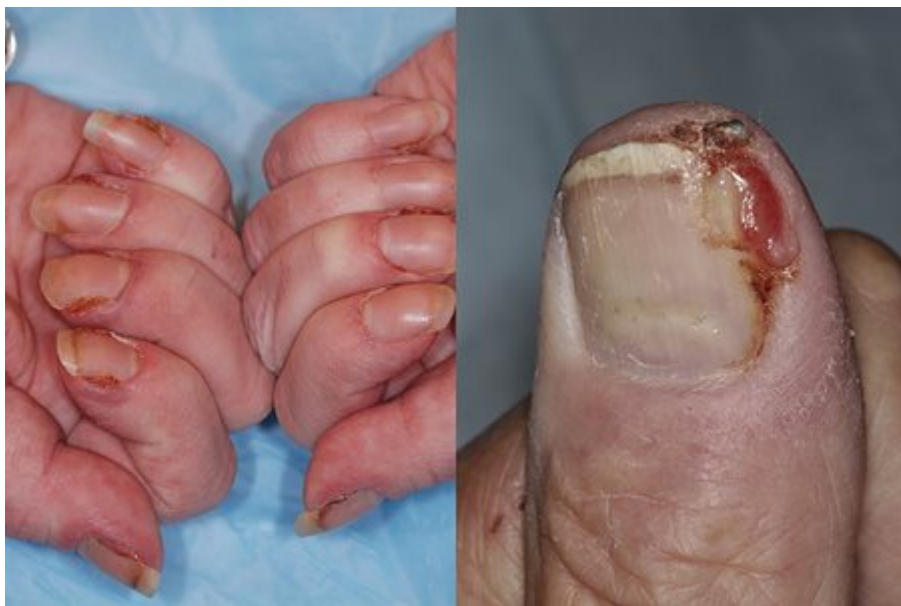© Lancet Oncol 2015²

Capecitabine
Doxorubicin
Etoposide
Mitozantrone
Taxanes

Paronychia : 甲溝炎

An inflammatory reaction involving the nail folds. 指甲皺襞的炎症反應。

The presence of pus may be an indication of bacterial infection.(膿液的存在可能表明細菌感染。)



© J Am Acad Dermatol 2012³

Less frequent with cytotoxic chemotherapies (except taxanes) than with targeted therapies

- EGFR inhibitors
- MEK inhibitors
- mTOR inhibitors
- Taxanes

分級評估

Nail changes (指甲變化)	CTCAE grading			
	Grade 1	Grade 2	Grade 3	Grade 4
指甲變色 - 指甲板顏色發生變化	無症狀； 僅臨床或診斷觀察	-	-	-
指甲起皺 - 指甲上出現垂直或水平的脊線	無症狀； 僅臨床或診斷觀察； 無需處理	-	-	-
指甲脫落 - 全部或部分指甲脫落 ADL -Nail loss - loss of all or a portion of the nail	無症狀甲床與甲板分離或指甲脫落	有症狀甲床與甲板分離或指甲脫落； 限制工具性日常活動。(ADL)	-	-
甲溝炎 - 涉及指甲周圍軟組織的感染過程為特徵的疾病。	指甲水腫或紅斑。角質層破裂	需要進行局部干預； 需要口服藥物（例如抗生素、抗真菌藥、抗病毒藥）； 指甲旁水腫或紅斑伴疼痛； 與分泌物或甲板分離有關； 限制工具性日常活動。(ADL)	限制工具性日常活動(ADL)。 需要進行手術處理； 靜脈注射抗生素； 無法自我照顧日常活動。	-

[Common Terminology Criteria for Adverse Events](#) opens in a new tab or window Version 5.0, (CTCAE) November 27, 2017

處理

預防 一般措施^{5, 6}

- 避免因修甲、假指甲、咬指甲、剝皮、或去角質而對指甲和指甲床造成的反覆創傷、摩擦和壓力。
- 洗碗和清潔時，若需要長時間接觸水，應總是使用保護性棉手套保護指甲，並使用乙烯手套。
- 限制接觸洗滌劑、有毒的指甲產品（例如：甲苯和甲醛），及減少使用指甲油清除劑和硬化劑。
- 定期修剪指甲，確保指甲直且不過短，並使用指甲銼刀平滑指甲邊緣。
- 每天在角質和指甲周圍的組織上塗抹局部潤膚劑；可以使用不含甲苯和甲醛的指甲油，以限制水分從指甲板蒸發。
- 穿著棉質襪子和舒適的寬鬆鞋。
- Biotin(生物素)可能有助於緩解脆弱。
- 必要時請訪問足科醫生或皮膚科醫生。

治療 指甲板的變化通常不需要治療。如果認為顏色變化不好看，可以使用彩色指甲油（確保它們不含甲苯和甲醛）。

甲床分離

- 輕度甲床分離 - 重覆修剪指甲。
- 中度甲床分離 - 削除指甲。
- 血腫（僅限於指甲可見部分的不到 25%） - 尋求醫療評估，可能需要使用銳利的手術刀進行放血，或在黑點中心使用熱迴紋針進行燒灼。
- 膿瘍 - 使用抗菌劑（例如：氯己定）對指甲床進行消毒，然後輕輕地用抗生素軟膏（如黴菌素）塗抹以治療感染。

甲溝炎

- 每天使用以下方法進行 3 至 4 次的熱敷或浸泡 15 分鐘：熱水或醋酸溶液（1:1 的醋水）或稀釋的漂白劑浸泡（0.005%）。⁷
- Timolol 最初是為了治療眼部疾病而生產的，但已被證明可以安全地用於皮膚治療甲溝炎。建議將 0.5% Timolol 凝膠(或溶液)滴在

手指上 2-3 滴，然後塗抹在指甲表面。⁸

- 固定受影響的手指或腳趾。
- 取傷口培養 如臨床所示，開始口服抗生素以治療細菌感染。考慮對重度真菌感染使用抗真菌藥物。考慮對慢性甲溝炎使用局部類固醇。
- 可能需要轉介到皮膚科醫生。

病人衛教重點

- 關於指甲變化的風險以及及時管理的重要性
- 副作用是暫時的
- 自我保健措施
- 報告任何指甲變化或疼痛。

Reference :

1. Dermatol Pract Concept 2023; 13(1).
2. Lancet Oncol 2015; 16(4):e181-e189.
3. J Am Acad Dermatol 2012; 67(3):400-408.
4. Support Care Cancer 2010; 18(4):509-522.
5. Am J Clin Dermatol 2018; 19(Suppl 1):31-39.
6. Eur J Cancer Care (Engl) 2019; 28(5):e13118.
7. Support Care Cancer 2011; Aug;19(8): 1079-1095
8. Drugs Context. 2019; 8: 212613.